VIOLENCIA INTERPERSONAL EN PATAGONIA AUSTRAL. LA FRACTURA NASAL MÁS ANTIGUA DE LA REGIÓN.

Manuel D. D'Angelo del Campo [1, 2], Florencia Gordon [3], Bruno M. Magalhães [4], G. Lorena L'Heureux [5, 6], Nora V. Franco [5, 7], Ramiro Barberena [8], Luis Alberto Borrero [5, 7], Ricardo A. Guichón [1]

1 – Laboratorio de Ecología Evolutiva Humana, CONICET-CCT Tandil (LEEH-CONICET), Universidad Nacional del Centro de la Provincia de Buenos Aires (UNCPBA).
2 - Laboratorio de Poblaciones del Pasado (LAPP), Universidad Autónoma de Madrid (UAM).
3 - División Antropología, Facultad de Ciencias Naturales y Museo (FCNyM, UNLP, CONICET).
4 - University of Coimbra, Department of Life Sciences, Research Centre for Anthropology and Health (CIAS)
5 - Instituto Multidisciplinario de Historia y Ciencias Humanas (IMHICIHU-CONICET).
6 - Facultad de Humanidades y Artes, Universidad Nacional de Rosario (UNR), Rosario, Argentina.
7 - Universidad de Buenos Aires (UBA).
8 - Instituto Interdisciplinario de Ciencias Básicas (ICB), Laboratorio de Paleoecología Humana, Facultad de Ciencias Exactas y Naturales, Universidad Nacional de Cuyo (UNCUYO).

Introducción

El sitio arqueológico Orejas de Burro 1 (OB1), se localiza en una cueva en la ladera sur dentro de un cono volcánico, en el sector argentino del campo volcánico Pali Aike, provincia de Santa Cruz, en cuyo sector central se halló un entierro simultáneo de cinco individuos bajo rocas volcánicas a 70-75/90 cm de profundidad. El sitio cuenta con seis fechados radiocarbónicos que evidencian el uso humano redundante de la cueva desde comienzo del Holoceno tardío, ca. 4.000 años AP. Entre los individuos hallados en la cueva, está el individuo 2 (45-50 años), de sexo masculino, que presenta signos de patologías traumáticas, degenerativas e infecciosas a nivel bucal. Entre las primeras se relevaron fracturas costales bilaterales antemortem, fundamentalmente en la región torácica baja, con desplazamiento y posterior cicatrización (L'Heureux y Barberena, 2008).

Los individuos hallados en OB1, por asociación espacial con el individuo 1 (3.565 ± 45 años AP), se encuentran entre los 30 sujetos que presentan dataciones radiocarbónicas anteriores a los 3000 años AP en Patagonia Austral -PA- (D'Angelo del Campo *et al*., 2020). A la baja frecuencia de restos humanos con fechado superior a 3.000 años AP, se suma la escasez de estudios paleopatológicos en PA (Constantinescu, 1999, 2001; Santiago *et al*., 2011; L'Heureux y Amorosi, 2010). Las patologías observadas son fundamentalmente degenerativas (i.e., signos infecciosos y cambios entésicos), y el registro de lesiones traumáticas es escaso (Flensborg y Suby, 2020). El individuo de Punta Santa Ana (6.290 ± 50 años AP) es el caso más antiguo que presenta signos traumáticos en el área (i.e., fractura de Colles y de los cuerpos vertebrales, Constantinescu, 2001), siendo OB1 (ind. 2) el segundo individuo más antiguo. En lo que se refiere a fracturas nasales, no existen trabajos específicos acerca de la lesión en la región; si bien Aspillaga *et al*., (1999) indicaron la desviación del tabique nasal y posibles fracturas nasales, en individuos sin cronología hallados en la isla Navarino (Ind. 848, 849, 850, 1863, Instituto de la Patagonia -Punta Arenas, Chile-, D'Angelo del Campo *et al*., 2020). El objetivo del presente trabajo es describir y discutir el caso más antiguo de fractura nasal registrado en PA.



Figura 1: sudeste del continente americano, donde se localiza el campo volcánico Pali Aike en el que se encuentra el sitio OB1 (L'Heureux y Barberena, 2008).

Material y métodos

En un estudio morfológico craneal previo, se observarán varias fracturas en la región del cráneo y cara del individuo 2. A partir de ello se avanzó con su análisis siguiendo la metodología propuesta por Magalhães *et al*. (2020) específicamente para la fractura nasal. Esta tiene en cuenta la localización, el lado de la desviación, el tipo de fracturas observadas, otras posibles fracturas faciales asociadas y la presencia de remodelación.

Resultados

La fractura de la región nasal (Figura 2 y Figura 3) comprende los huesos nasales, a los procesos frontales maxilares y las estructuras de la cavidad nasal. Siguiendo la metodología de análisis mencionada (Magalhães *et al*., 2020), se registraron las siguientes variables:

- Localización de la fractura: ambos huesos nasales, ambos procesos frontales, maxilar derecho y el septum.
- Lado de la desviación de los huesos nasales: derecho.
- Tipos de fracturas: el proceso frontal maxilar derecho presenta fractura longitudinal y el proceso frontal maxilar izquierdo y el nasal izquierdo presentan un trauma oblicuo con deformación plástica.
- Otras fracturas faciales: la descripción de las otras fracturas observadas y el momento en el que se produjeron se pueden observar en la Tabla 2. Así como en la Tabla 1 se observa una revisión acerca de las características de las lesiones perimortem y postmortem.
- Remodelación: se observan puentes óseos.

Figura 2: cráneo OB1 (2) en vista frontal, donde se aprecia la fractura nasal.

Tabla 1: características de las lesiones perimortem y postmortem.

	Característica	Descripción	Perimortem	Postmortem	Referencias
1	Color	Los esqueletos expuestos a los elementos sufren tinción progresiva y alteración del color sobre su superficie expuesta	Coloración uniforme	*Hueso roto antes de la recuperación*, contraste de color entre la superficie interna y la externa *Hueso roto mientras está enterrado*, las superficies de rotura no muestran contraste	Ubelaker, 2015
2	Signos de respuesta plástica	Deformación permanente del hueso después de exceder el límite de la respuesta elástica	Presente	Ausente	Kranioti, 2015
3	Lámina de hueso	Pequeños fragmentos de hueso que permanece adheridos al lugar del impacto	Presente	Ausente	1. Kranioti, 2015 / 2. Ribeiro *et al*., 2020
4	Morfología del borde	La relativa nitidez del borde de fractura	Afilados, incompletos o bordes doblados	Bordes cuadrados en ángulo recto con la superficie del hueso, sin doblar	Kranioti, 2015
5	Ángulo de fractura	Ángulo entre la cortical y la dirección de la fractura	Agudo u oblícuo	Recto	Kranioti, 2015
6	Textura de la fractura	Morfología de la superficie de rotura ósea	Suave	Aspero	1. Kranioti, 2015 / 2. Ribeiro *et al*., 2020
7	Esquema preponderante		Regular	Irregular	Kranioti, 2015
8	Deslaminación o biselado cortical	Escisión entre el diploe y el endo y exocráneo	Presente	Ausente [1] / Presente [2]	1. Kranioti, 2015 / 2. Ribeiro *et al*., 2020
9	Remodelación ósea	Puentes óseos entre fragmentos fracturados previamente	Ausente [1] / Presente [2]	Ausente	1. Kranioti, 2015 / 2. Ribeiro *et al*., 2020
10	Cáscara	Fragmentos laminares de hueso cortical en el borde de la fractura, endo o exocráneo	Presente	Ausente	Ribeiro *et al*., 2020
11	Defecto de Cáscara	Comprende una superficie mmayo que una cáscara, es más gruesa que una lámina y se encuentra adherida a la fractura	Presente	Presente	Ribeiro *et al*., 2020
12	Fisura	Fina grieta cortical, puede ser curva o irregular, paralela o perpendicular a los márgenes de la fractura y encontrarse en el endo o exocráneo	Presente	Ausente	Ribeiro *et al*., 2020
13	Márgenses aplastados	Borde cortical dañado. Sucede en el margen de la fractura y se puede identificar por una fin línea descolorida a lo largo de los márgenes	Presente	Ausente	Ribeiro *et al*., 2020
14	Escamas de hueso	Fragmentos de hueso cortical adheridos al hueso, pueden aparecer en grupos o individualmente	Presente	Ausente	Ribeiro *et al*., 2020

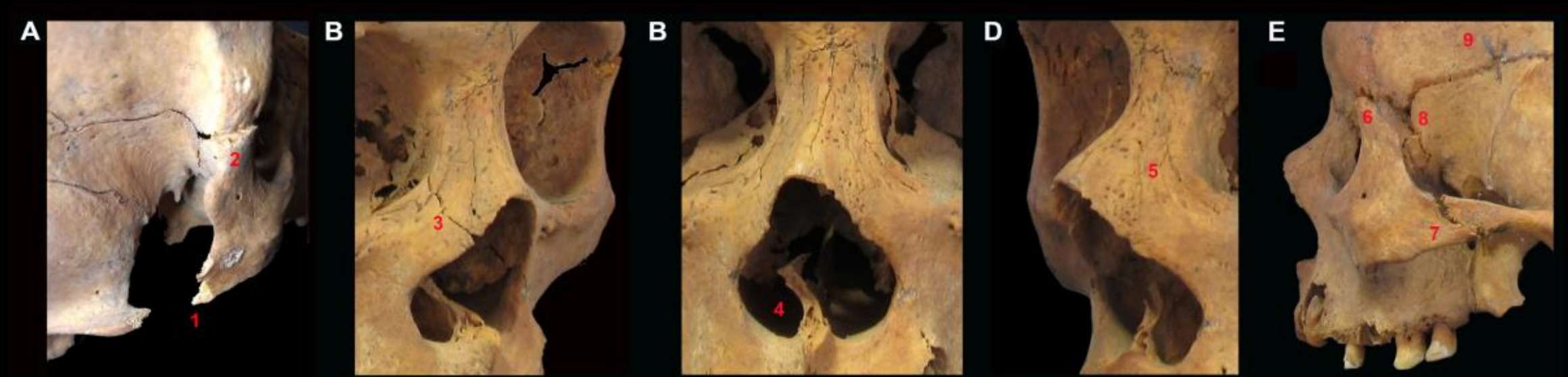

Figura 3: cráneo OB1 (2) en distintas vistas en las cuales se puede apreciar las fracturas nasales y las fracturas faciales asociadas.

Tabla 2: fracturas observadas y momento en el que se produjeron, teniendo en cuenta las características propias de cada lesión.

Fracturas	Características 1	2	3	4	5	6	7	8	9	10	11	12	13	14	Momento de la lesión
1. Zigomático der.	contraste	ausente	ausente	cuadrados	recto	áspero	irregular	ausente	ausente	ausente	ausente	ausente	ausente	ausente	Post-mortem
2. Sutura frontozigomática der.	contraste	ausente	ausente	ND	ND	ND	regular	ND	ausente	ausente	ausente	ausente	ausente	ausente	?
3. Proceso frontal maxilar der.	uniforme	ausente	láminas	afilados, incompletos o doblados	agudo o obtuso	suave	regular	?	ausente	ausente	ausente	presente	?	ausente	Peri-mortem
4. Septo	uniforme	presente	ausente	afilados, incompletos o doblados	agudo o obtuso	áspero	regular	ND	ausente	ausente	ausente	ausente	presente	ausente	?
5. Nasal y proceso frontal maxilar izq.	uniforme	presente	ausente	ausente	ausente	suave	regular	ausente	puentes	ausente	ausente	presente	ausente	ausente	Peri-mortem
6. Sutura frontozigomática izq.	contraste	ausente	ausente	ND	ND	ND	regular	ND	ausente	ausente	ausente	ausente	ausente	ausente	?
7. Sutura zigomático-arco zigomático izq.	contraste	ausente	ausente	ND	ND	ND	regular	ND	ausente	ausente	ausente	ausente	ausente	ausente	?
8. Sutura frontoesfenomaxilar izq.	uniforme	ausente	ausente	ND	ND	ND	regular	ND	ausente	ausente	ausente	ausente	ausente	ausente	Peri-mortem?
9. Frontal	uniforme	ausente	láminas	afilados, incompletos o doblados	agudo o obtuso	suave	regular	presente	presente	presente	ausente	presente	ausente	ausente	Peri-mortem

ND: No Disponible

Discusión

La fractura nasal es el tipo de trauma facial más común. Las causas pueden ser diversas, tales como caídas, accidentes, violencia interpersonal resultado de una fuerza contundente o aguda, entre otras. Sin embargo, discernir el origen de este tipo de lesiones es problemático, debido a su carácter ambiguo y multicausal. El individuo estudiado presenta una fractura de alta energía, sugerida por el elevado grado de disrupción ósea y el desplazamiento de huesos nasales y otras estructuras faciales. El hecho de ser una desviación lateral podría indicar un acto de violencia interpersonal. Es más, el desvío hacia la derecha concuerda con el hecho de que la mayor parte de la población es diestra (Faurie y Raymond, 2004). Las fracturas observadas y el lugar en el que se encuentran se asocian a impactos laterales que se producirían en la articulación de estos huesos; asimismo, la presencia de varias fracturas perimortem se relaciona con la severidad del episodio (Magalhães *et al*., 2020). El escaso conocimiento acerca de las fracturas diastásicas (i.e., producidas en las suturas, Kranioti, 2015) dificulta discernir si estas son perimortem o postmortem. Teniendo en cuenta la dirección, el número de lesiones, y las perspectivas clínica y bioarqueológica, se sugiere que las lesiones observadas podrían ser producto de un impacto lateral de alta energía ocurrido durante un evento de violencia interpersonal con un elemento contundente.

La naturaleza multicausal de las modificaciones óseas de este tipo de lesiones implica un estudio detallado en diversas escalas (i.e., análisis a nivel individual, de sitio y regional), considerando aspectos cronológicos y contextuales. En este sentido, en trabajos futuros se espera realizar una búsqueda y sistematización de casos de fracturas nasales en Patagonia con el objeto de discutir los diversos contextos de ocurrencia de tales lesiones traumáticas en cazadores-recolectores. Asimismo, se espera iniciar un aporte metodológico que contribuya a la discriminación de fracturas craneales diastásicas y en lugares frágiles como el septo.

Bibliografía

- Aspillaga, E, Ocampo, CE, Rivas HP, 1999. Restos óseos humanos en contextos arqueológicos del área de Isla de Navarino: indicadores de estilos de vida en indígenas canoeros. *Anales del Instituto de la Patagonia, serie Ciencias Humanas*, 27: 123-135.
- Constantinescu, F, 1999. Evidencias bioantropológicas para modos de vida cazador recolector Terrestre y marítimo en los restos óseos humanos de Tierra del Fuego. *Magallania*, 27: 137-174.
- Constantinescu, F, 2001. Canal Maule y Punta Santa Ana: el habitus cazador recolector marítimo femenino (patrones óseos característicos del modo de vida canoero en el extremo sur de Chile). *Magallania*, 29: 163-181.
- D'Angelo del Campo MD, Curti H, López MG, García Laborde P, Valenzuela LO, Martucci M, Motti JMB, Palacio P, González Martín A, Guichón RA, 2010. Base de Información Bioantropológica de Patagonia Austral (B.I.B.P.A.). *Revista Argentina de Antropología Biológica*, 22(2): 1-13.
- Faurie, C. & M. Raymond. 2004. Handedness frequency over more than ten thousand years. *Proceedings of the Royal Society, Biological Science*, 271: S-43–45.
- Flensborg G, Suby JA, 2020. Trauma y violencia en Patagonia Austral. Interpretación de evidencia bioarqueológivas y perspectivas futuros. *Chungara*, 52 (1): 41-57.
- Kranioti EF, 2015. Forensic investigation of cranial injuries due to blunt force trauma: current best practice. *Research and Reports in Forensic Medical Science*, 5: 25-37.
- L'Heureux GL, Amorosi T, 2010. El entierro del sitio Cerro Sota (Magallanes, Chile) a más de setenta años de su excavación. *Magallania*, 38 (2): 133-149.
- L'Heureux GL, Barberena R, 2008. Evidencias bioarqueológicas en Patagonia meridional: el sitio Orejas de Burro 1 (Pali Aike, provincia de Santa Cruz. *Intersecciones en Antropología*, 9: 11-24.
- Magalhães BM, Mays S, Santos AL. A new approach to recording nasal fracture in skeletonized individuals. *International Journal of Paleopathology*, 30: 105-109.
- Ribeiro P, Jordana X, Scheirs S, Ortega-Sánchez M, Rodríguez-Baeza A, McGlynn H, Galtés I, 2020. Distinction between perimortem and postmortem fracture in human cranial bone. *International Journal of Legal Medicine*, 134: 1765-1774.
- Santiago F, Salemme M, Suby J, Guichón RA, 2011. Restos humanos en el norte de Tierra del Fuego. Aspectos contextuales, dietarios y paleopatológicos. *Intersecciones en Antropología*, 12: 147-162.
- Ubelaker DH, 2015. The Concept of Perimortem in Forensic Science. *En: Trends in Biological Anthropology*, Gerdau-Radonic K, McSweeney K (Eds.). Oxbow books, Londrés, pp: 95-99.

Para más información póngase en contacto con: **manueldomingodangelo@gmail.com** / Enlace a la videollamada, viernes 22 de octubre de 12 a 14 hs, : **https://meet.google.com/jou-zzzt-xok**